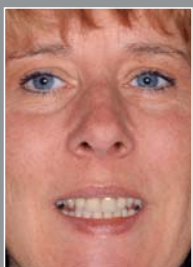
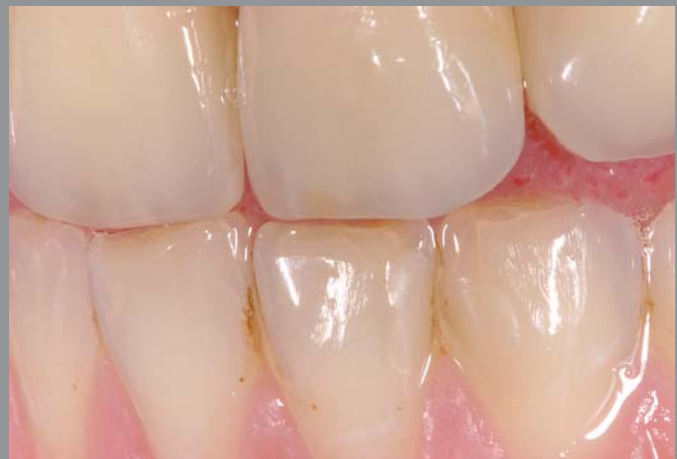
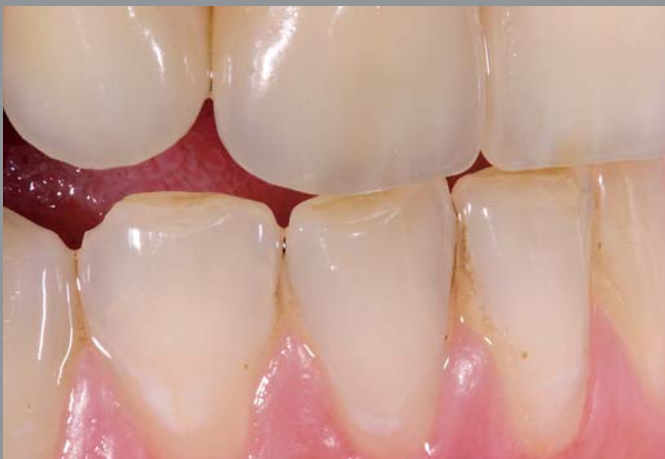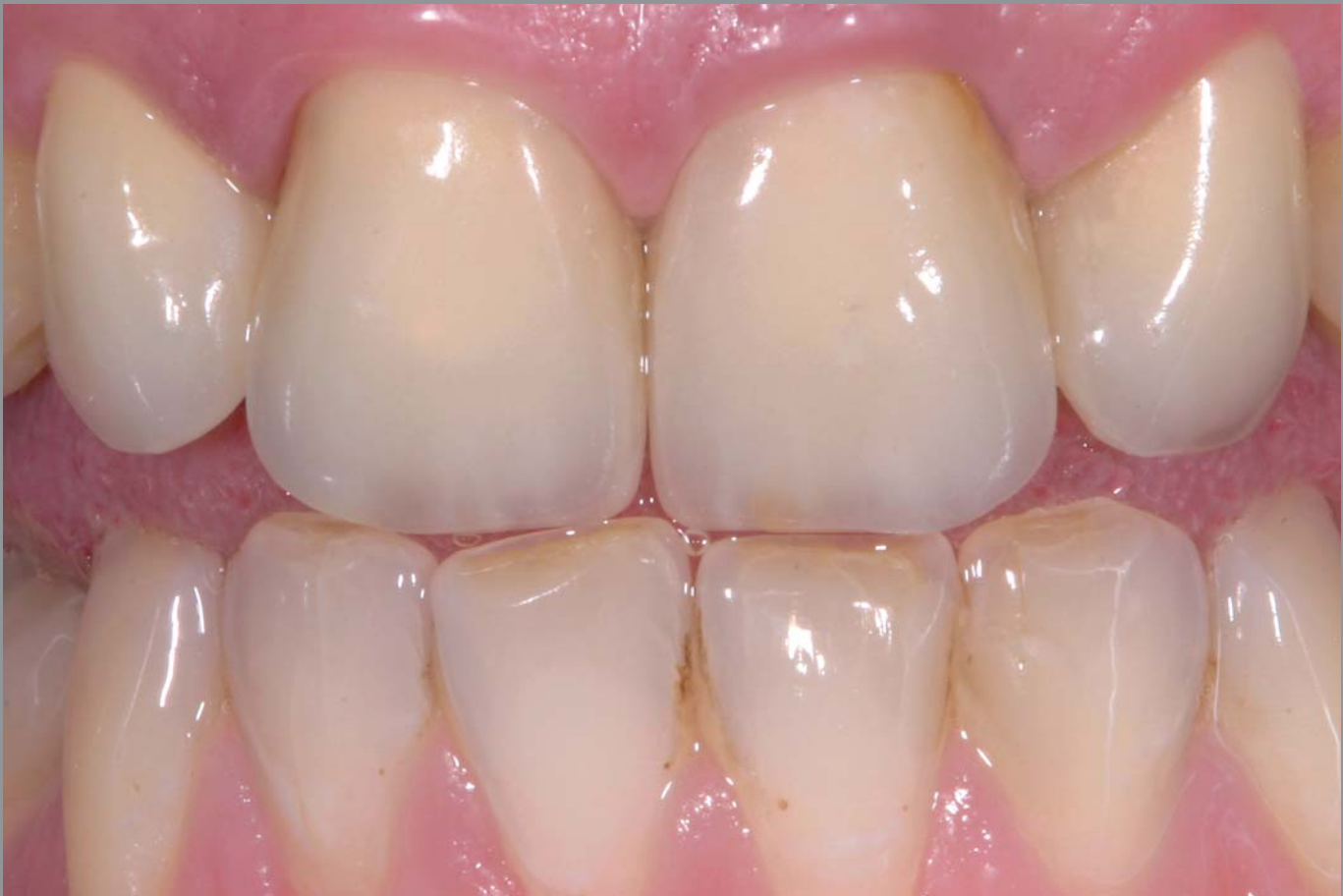Exzellente dentale Ästhetik




Patientin:
Unzureichendes
Emergenzprofil und
nicht typgerechte
Zahnform der vier
Oberkiefer-Inzisiven

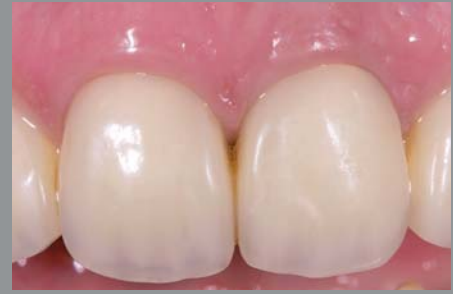
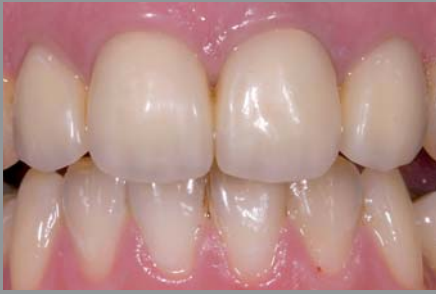
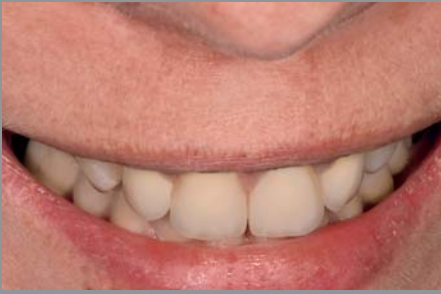Behandlerin:
Dr. Alexandra Kreisl
Zahnärztliche Praxis
Aschheim
Dres. A. Kreisl,
E. Scholze
Erdingen Str. 18
85609 Aschheim

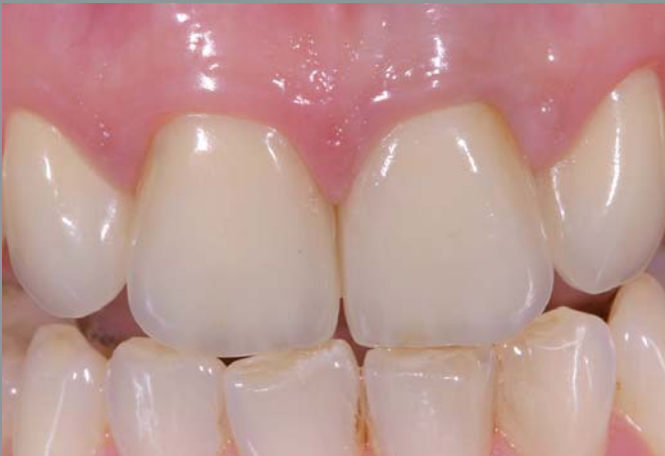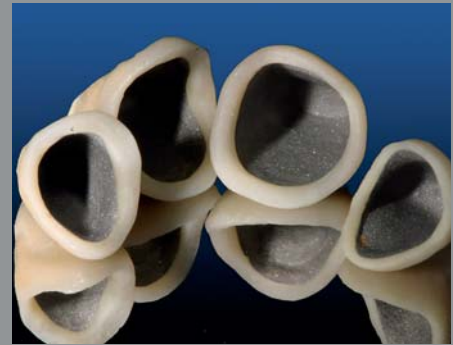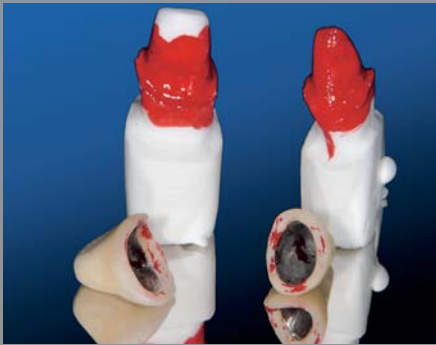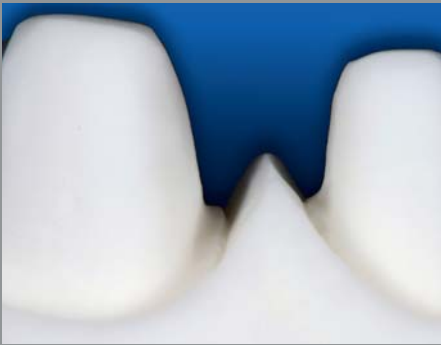**Zahntechnische
Ausführung:**
ZTM Stefan Schunke
Alte Reutstr. 170
90765 Fürth
E-Mail:
st.schunke@gmx.de



Exzellente dentale Ästhetik



Problematik: Die vier Inzisiven wiesen ein unzureichendes Emergenzprofil auf, was mit der endgültigen Arbeit abgeändert werden soll. Die Inzisiven sollen mit Metallkeramik erneuert werden. Besonderer Beachtung sollte neben der Ästhetik auch der werkstoffkundlichen Seite geschenkt werden.



Lösung: Die Arbeit wurde in der werkstoffkundlich zwei-phasigen Leuzit-Glaskeramik Inspiration, Heimerle + Meule, Pforzheim, hergestellt. Das Emergenzprofil wurde durch eine adäquate Zahnkonturierung, welche der Information der gingivalen Verhältnisse und der Position der Stümpfe entnommen werden konnte, hergestellt. Die Informationen der biologischen Breite wurde ebenfalls im Teamapproach beachtet.

