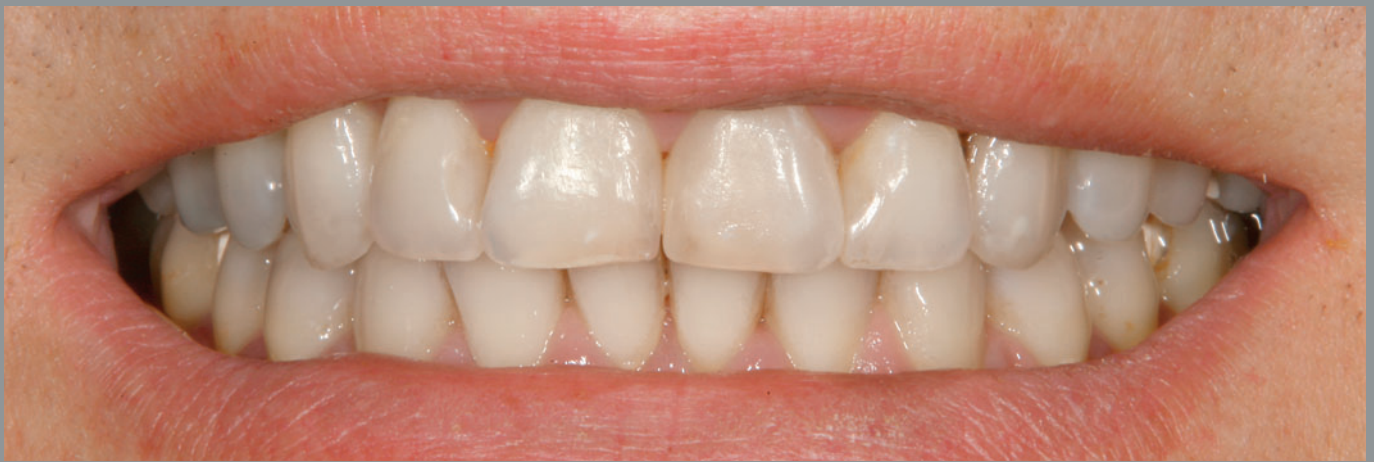
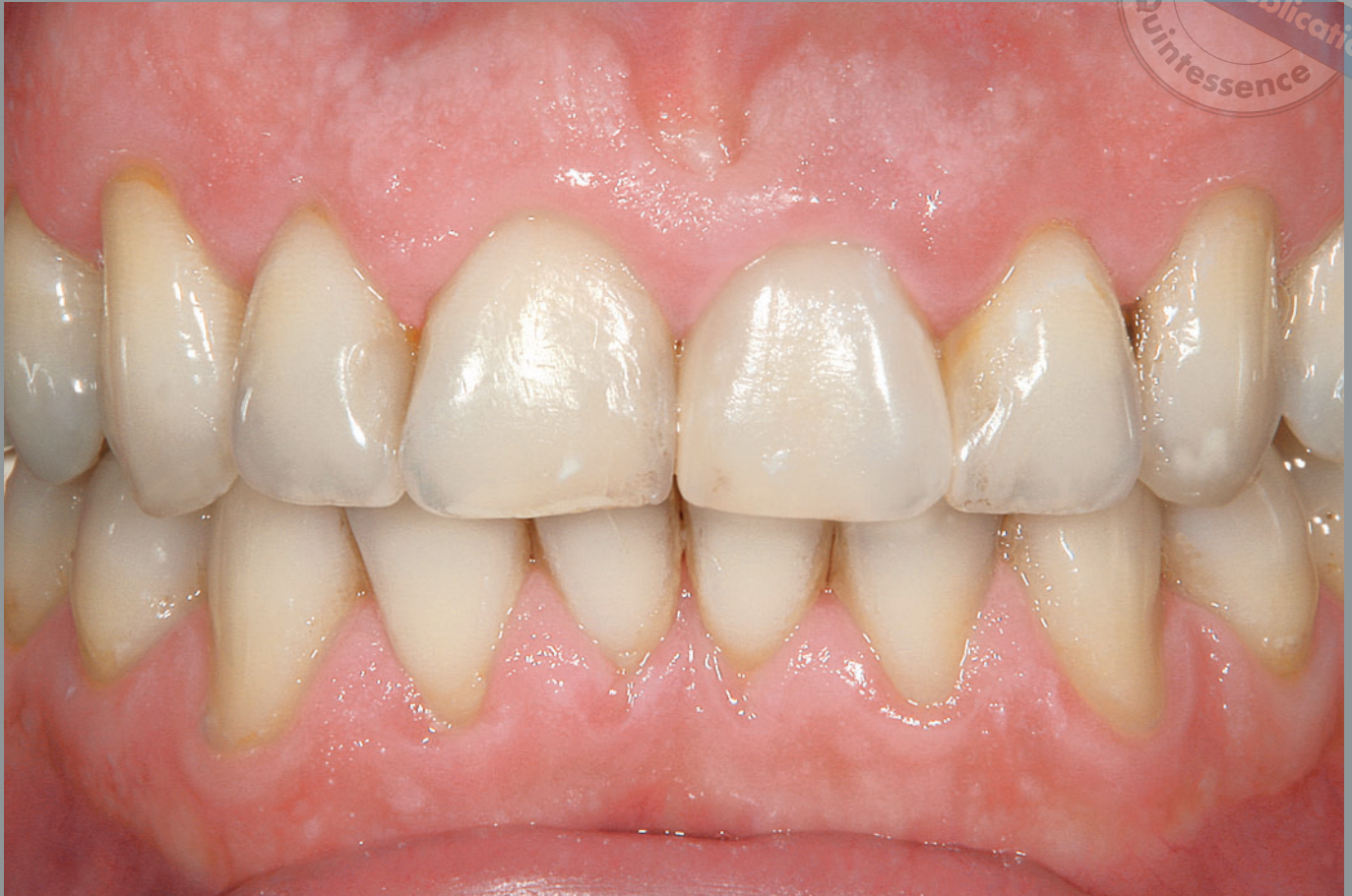
Exzellente dentale Ästhetik




Patient:
Minimalinvasive Wiederherstellung
der Frontzahnästhetik

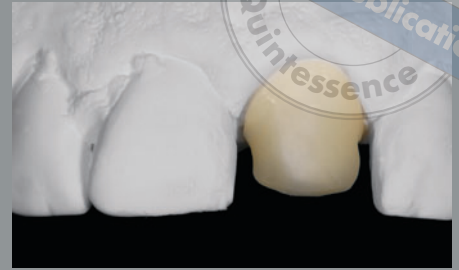
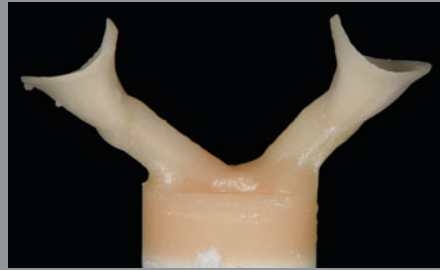
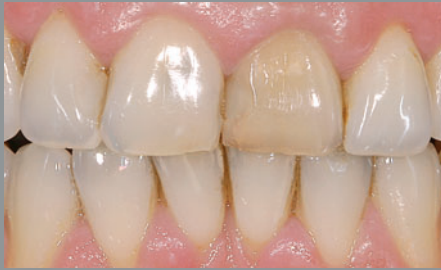
Behandler:
Dr. Arnim Enssle
Laufertormauer 8
90403 Nürnberg

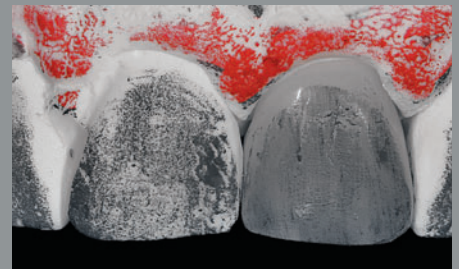
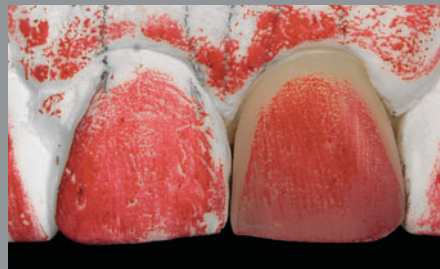
**Zahntechnische
Ausführung:**
Stefan Schunke
Zahntechnisches
Laboratorium GmbH
Alte Reutstraße 170
90765 Fürth
E-Mail:
st.schunke@arcor.de



Exzellente dentale Ästhetik



Problematik: Der Patient kam wegen des verfärbten Zahnes 21. Sein Wunsch war die Wiederherstellung einer ansprechenden Ästhetik.



Lösung: Es wurde eine vollkeramische Krone mit Presskeramik (Creation CC, Creation Willi Geller, Baar, Schweiz) hergestellt. Die Schwierigkeit bestand darin, wie immer bei einzelnen Frontzähnen, Form, Farbe und Stellung möglichst gut zu kopieren. Um die entsprechenden Formen richtig zu erkennen, wurde die Arbeit mit Silberpuder bestäubt. Darüber hinaus wurde Artikulationspapier von inzisal nach zervikal eingesetzt. Dabei werden die tatsächlichen und die optischen Breiten wie auch das Emergenzprofil deutlich.

