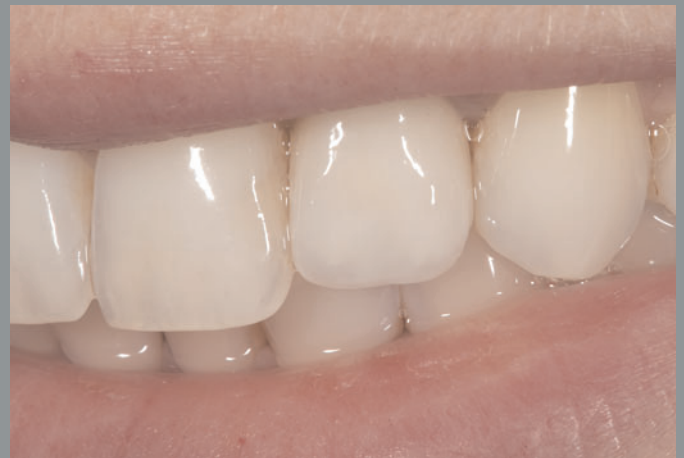
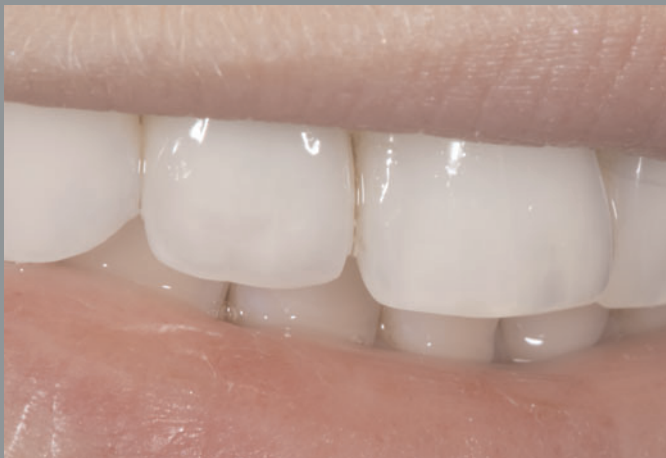
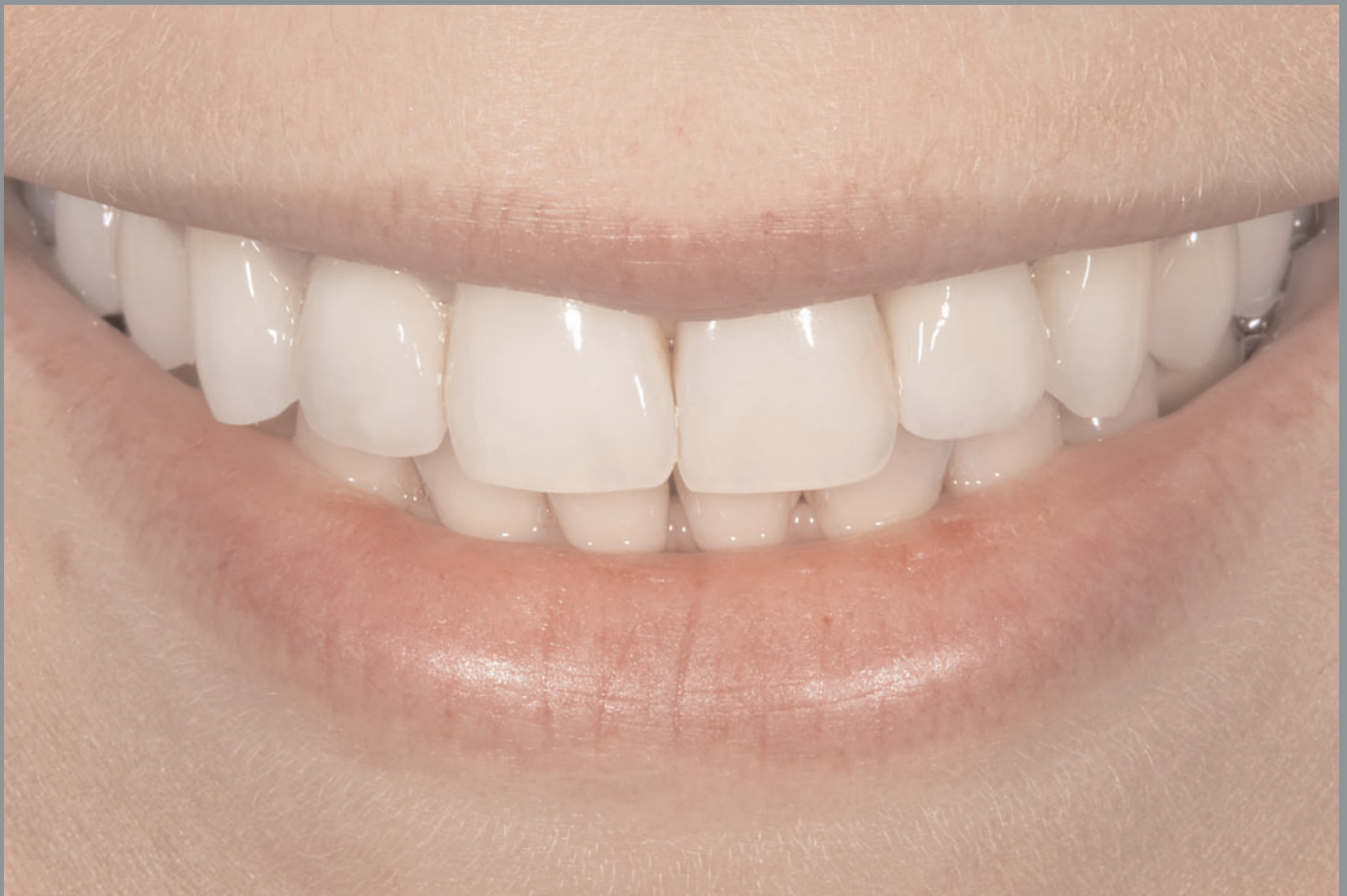# Exzellente dentale Ästhetik




**Patientin:**  
Wiederherstellung der Frontzahnästhetik

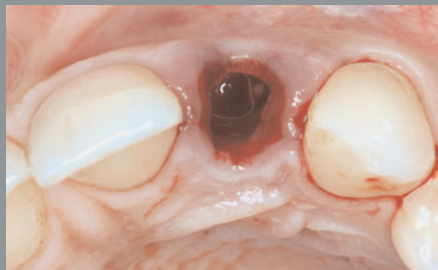
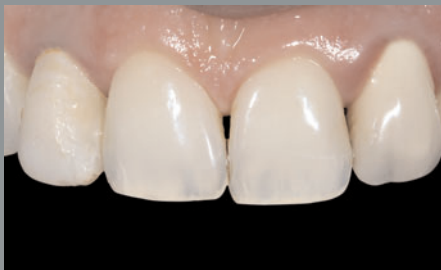
**Behandler:**  
Dr. Markus Schlee  
Spezialist für  
Parodontologie und  
Implantologie  
Bayreuther Straße 39  
91301 Forchheim

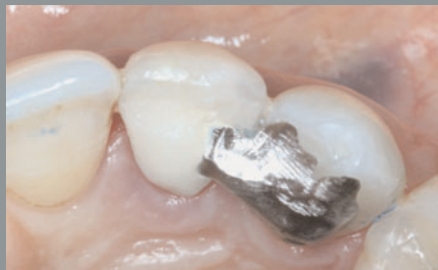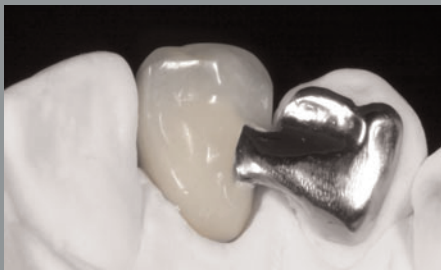
**Zahntechnische  
Ausführung:**  
ZTM Stefan Schunke  
Zahntechnisches  
Laboratorium  
Schunke  
Alte Reutstraße 170  
90765 Fürth  
E-Mail:  
st.schunke@gmx.de



# Exzellente dentale Ästhetik



**Ausgangssituation:** Unschöne Verfärbungen im Zahnhalsbereich der beiden oberen Lateralen.



**Lösung:** Aufgrund des Gewebetypus gerade im Bereich des Implantats (Astra Tech, Elz) entschied man sich für Abutments und Kronen aus Zirkoniumdioxid. Verwendet wurde hierbei Creation ZiF (AmannGirrbach, Koblach, Österreich).

